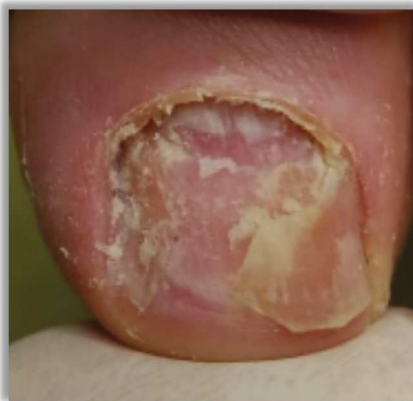
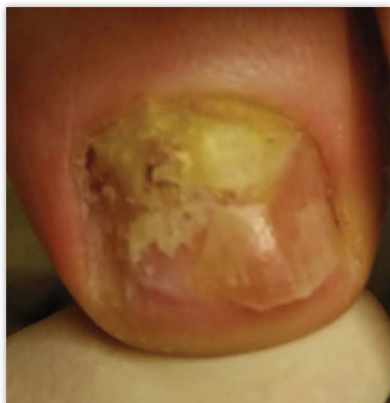
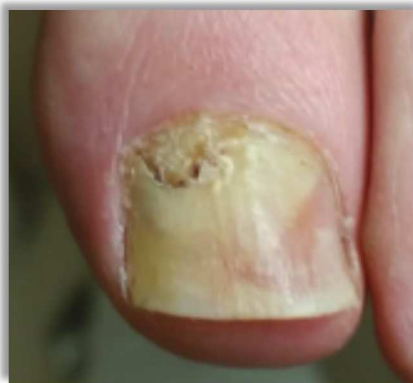# Fotodynamiczna antybakteryjna terapia przeciw grzybicy paznokci **PACT®**

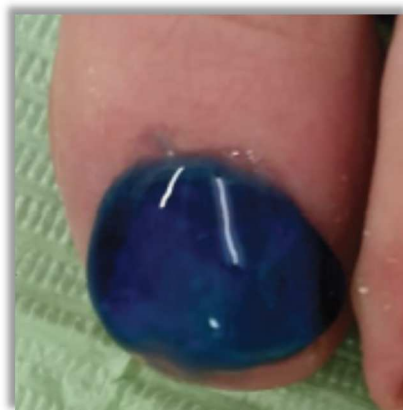
## Przykłady zastosowania terapii PACT® w leczeniu trudnych przypadków grzybicy paznokci

### *Przykład szczegółowy*

1. **20.03.2015** – Pierwsza wizyta w gabinecie podologicznym. Przygotowanie paznokcia - stopniowe i bez urazowe usunięcie chorej płytki paznokcia z onycholizą.

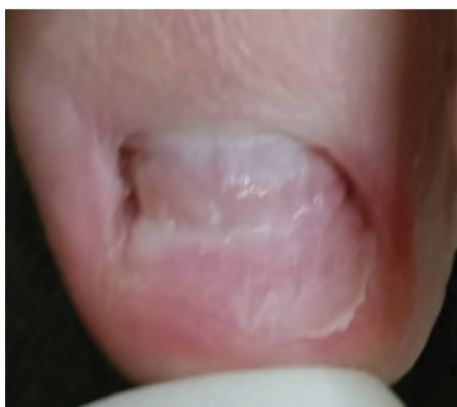
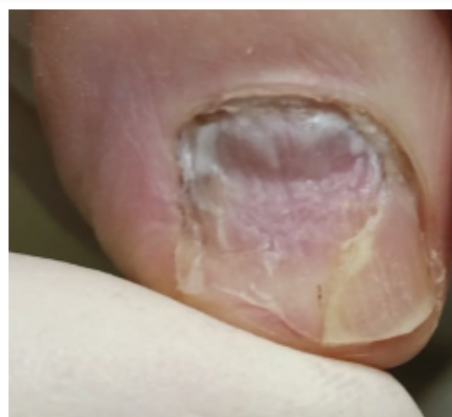
**20.03.2015** - Nałożenie żelu Nagelpilz-Gel i pokrycie nim również skórek około paznokciowych. Po 10 minutach aktywacji żelu nastąpiło 9,5 minut naświetlania lampą PACT® MED.



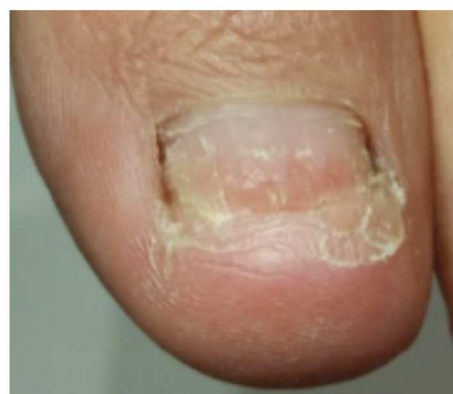**10.04.2015** Stan po dwóch tygodniach. W celu usunięcia hiperkeratozy zajętej infekcją grzybiczą stosowano maść PACT® UREA 40 Salbe (codziennie, cienko bez opatrunku okluzyjnego) i raz w tygodniu tą samą maść jako opatrunek okluzyjny (z plastrem, przed naświetleniem). Maść stosowano od razu po pierwszym naświetlaniu.

Naświetlanie odbywało się co tydzień (w sumie 2 razy)



**16.05.2015** Sześć tygodni od pierwszej wizyty. Dystalne szczątki paznokcia zostały usunięte. Pokazał się stabilny odrost zdrowego paznokcia. Łożysko ma fizjologiczne bruzdy. Częstotliwość naświetlania zredukowano do co dwa tygodnie, ponieważ zmniejszone jest już ryzyko infekcji grzybicy na odrost zdrowego paznokcia. W dalszym ciągu stosowano maść PACT® UREA 40 Salbe (codziennie, cienko)

**15.06.2015** Trzy miesiące od pierwszej wizyty. Paznokieć odrósł w 50-procentach. Na zdjęciu widać jak stara płytką w 80 procentach opuściła już swoje miejsce pozostając jedynie ponad wolną krawędzią (hyponychium).

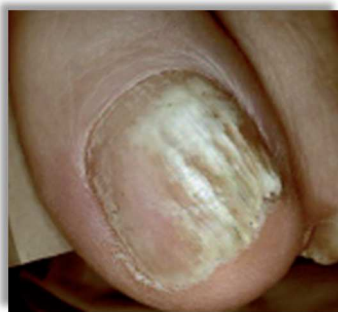

**10.08.2015** Odrost paznokcia przyjął zadowalający wygląd. Naświetlenia mogą być już co 6 tygodni. W fazie końcowej stosowana jest maść UREA40 (codziennie, cienko). Profilaktycznie pacjent nadal stosuje UREA40 w celu zniwelowania powstawania ew. hiperkeratoz.

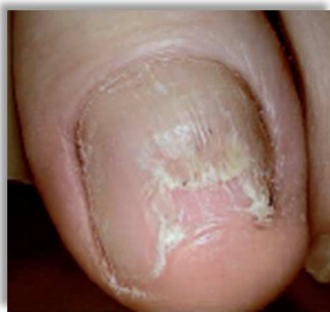## Inne udokumentowane przypadki zastosowania terapii PACT®.

---

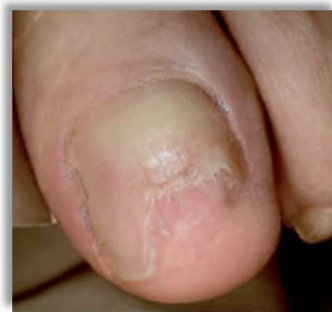2.



Diagnoza - Onychomikoza

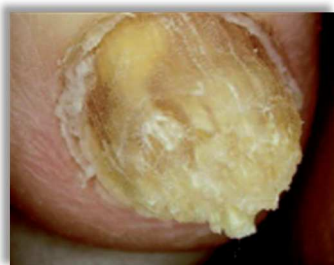

Po jednym miesiącu terapii



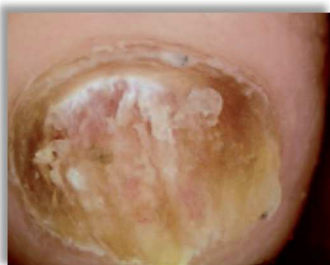Po dwóch miesiącach terapii

3.



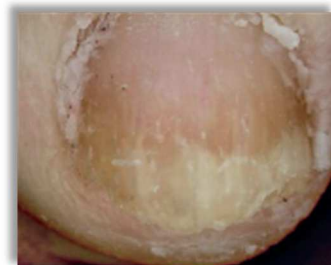28.01.2013

60 letnia kobieta,  
Onychomikoza na czwartym  
palcu stopy, od 10 lat.



13.03.2013

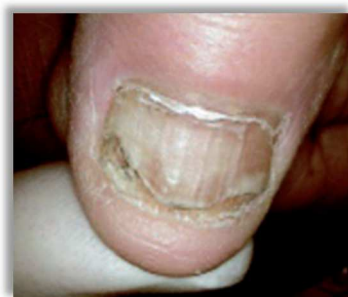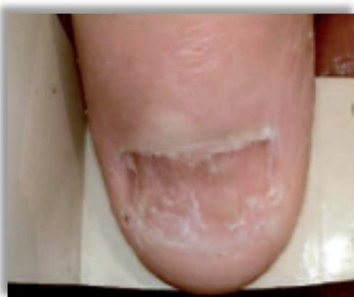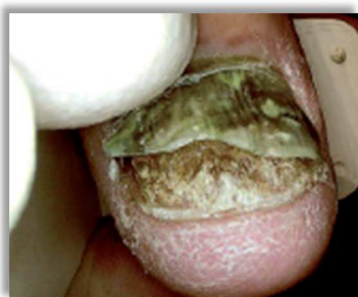Nastąpiła obróbka paznokcia frezami.  
Potem dwa tygodnie stosowania maści  
PACT® UREA 40 Salbe (opatrunek  
okluzyjny codziennie zmieniany)  
i ponowne frezowanie. Nastąpiły trzy  
podwójne dawki naświetlania PACT®  
MED w odstępie co trzy tygodnie.  
Następnie pacjentka wyjeżdża  
zagranicę.



24.06.2013

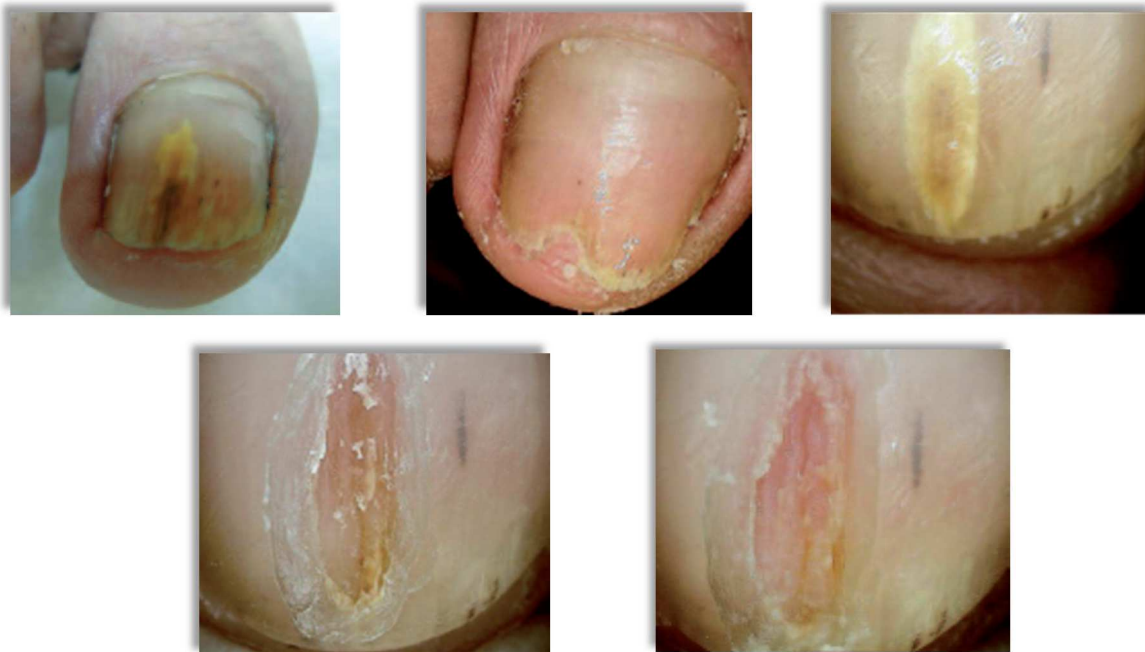Proksymalne (bliższe) części  
paznokcia są wolne.  
Następuje faza remodelingu  
paznokcia przy pomocy maści  
PACT® UREA 40 Salbe bez  
opatrunku okluzyjnego.

4.



Kciuk dłoni 70 letniej kobiety. Totalna dystrofia, wieloletnia przypadłość.  
27.11.2012. Po długotrwałym bezskutecznym leczeniu, od 05.02.2012 zastosowano maść PACT®  
UREA 40 Salbe oraz intensywną terapię naświetlającą z żelazem i lampą PACT® MED.  
Terapia wspomagano maścią UREA 40 w opatrunkach okluzyjnych, która w efekcie pozwoliła na  
przebudowę paznokcia. Paznokieć został odbudowany.

5.



**Zdj. 1** Duży palec stopy 65-letniego mężczyzny, wrzesień 2012.

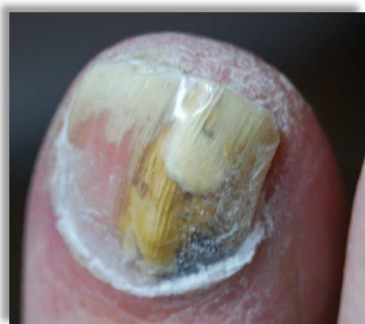**Zdj. 2** Stan paznokcia w listopadzie 2012

**Zdj. 3** Powrót objawów grzybicy po trzech miesiącach.

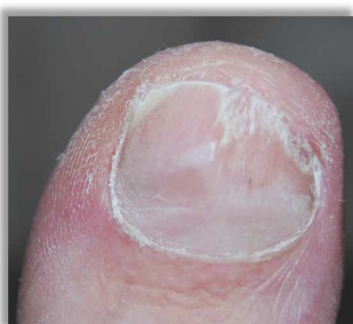**Zdj. 4** Można rozpoznać jak przebarwienie sięga łożyska. Kulistym frezem oczyszczono paznokcieć.

**Zdj. 5** W tym samym dniu zastosowano terapię z udziałem żelu Nagelpilz-Gel i lampą PACT® MED w podwójnej dawce.

6.



Początek terapii



Po 16 tygodniach terapii

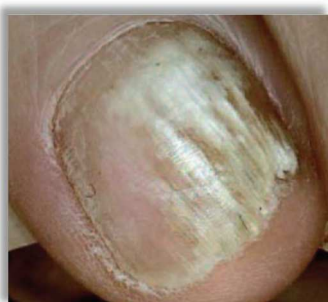Duży palec prawej stopy,  
mężczyzna, 45 lat,  
onychomikoza.

Michaela Steinbach, Bergisch  
Gladbach / Niemcy

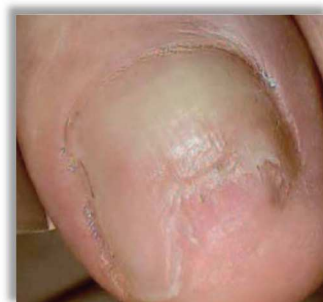7.

Paluch lewej stopy,  
mężczyzna, 55 lat.

Peter Kovar, Podolog,  
Stuttgart / Niemcy

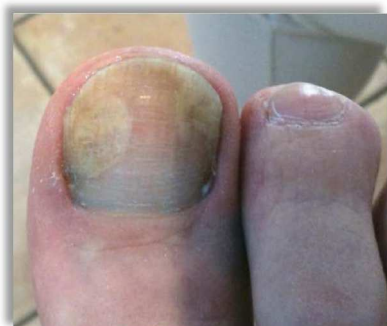

Początek terapii

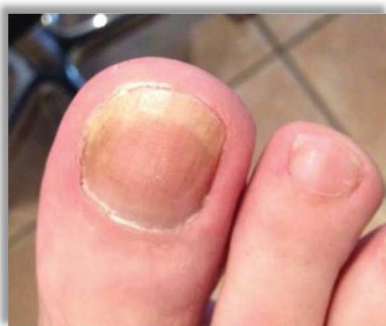

Po 2 miesiącach terapii

8.



Początek terapii



Po 4,5 miesiącach terapii

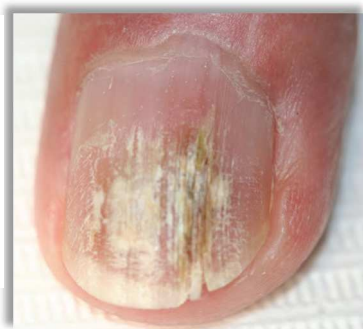Paluch prawej stopy, mężczyzna, 67 lat.

Judith Sinnema, Podolog,  
s-Hertogenbosch / Holandia

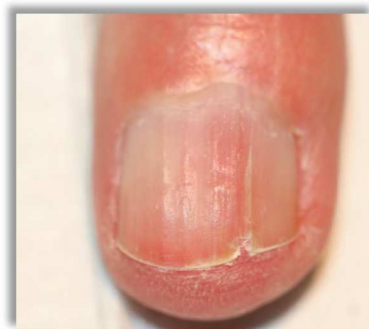9.

Palec dłoni, mężczyzna, 67 lat.

Ellen Lindhout, Podolog, Boskoop  
/ Holandia

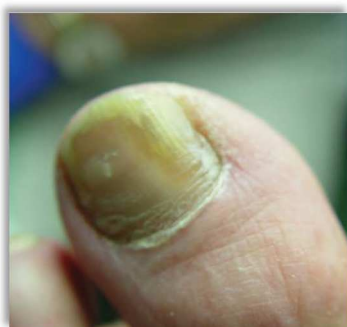

Początek terapii

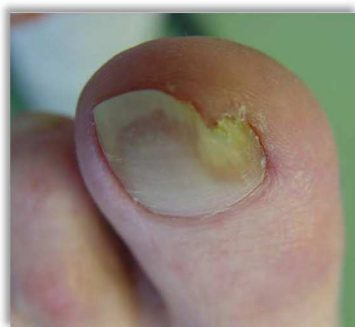

Po 8 tygodniach terapii

10.



Początek terapii



Po 6 tygodniach terapii

Paluch lewej stopy, mężczyzna,  
70 lat, cukrzyca typu 2  
(Diabetes mellitus) angiopatia,  
neuropatia, onychomikoza.

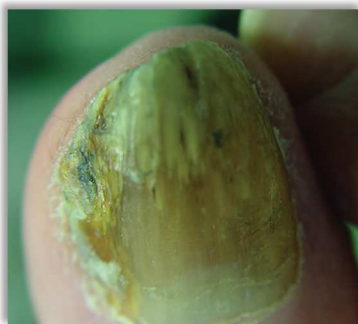Volker Pfersich, Podolog,  
Reutlingen / Niemcy

---

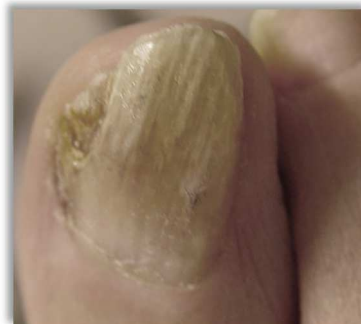11.

Paluch prawej stopy,  
mężczyzna, 78 lat, Cukrzyca  
z angiopatią,  
onychomikoza.

Volker Pfersich, Podolog,  
Reutlingen / Niemcy



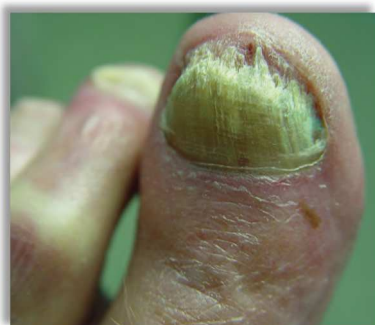Początek terapii



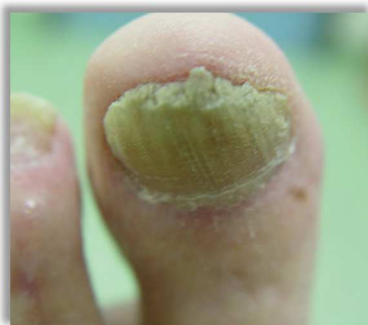Po 16 tygodniach terapii

---

12.



Początek terapii



Po 13 tygodniach terapii

Paluch lewej stopy,  
mężczyzna, 82 lata,  
cukrzyca, neuropatia,  
onychomikoza.

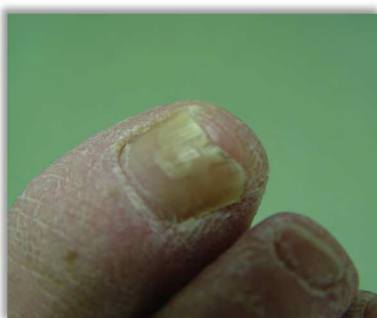Volker Pfersich, Podolog,  
Reutlingen / Niemcy

---

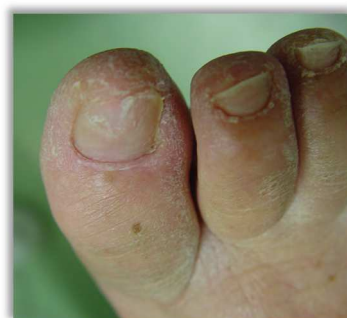13.

Paluch prawej stopy,  
kobieta, 60 lat, cukrzyca,  
neuropatia, onychomikoza.

Volker Pfersich, Podolog,  
Reutlingen / Niemcy



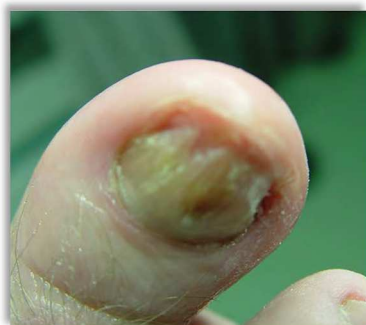Początek terapii



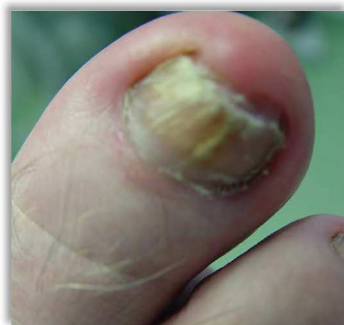Po 6 tygodniach terapii

---

14.



Początek terapii



Po 10 tygodniach terapii

Paluch prawej stopy,  
mężczyzna, 69 lat,  
onychomikoza.

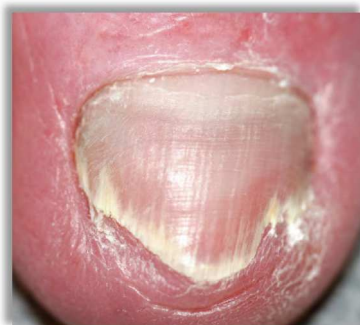Volker Pfersich, Podolog,  
Reutlingen / Niemcy

---

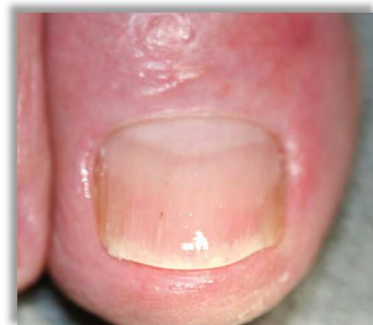15.

Paluch lewej stopy,  
kobieta, 75 lat,  
onychomikoza.

Ellen Lindhout, Podolog,  
Boskoop / Holandia



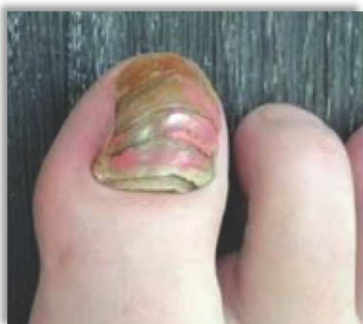Początek terapii



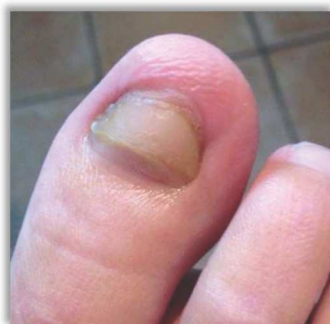Po 7 tygodniach terapii

---

16.



Początek terapii



Po 4,5 miesiącach terapii

Paluch lewej stopy, kobieta,  
25 lat, onychomikoza.

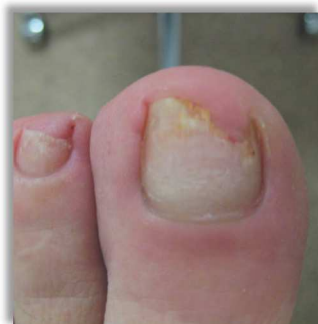Judith Sinnema, Podolog,  
s-Hertogenbosch / Holandia

---

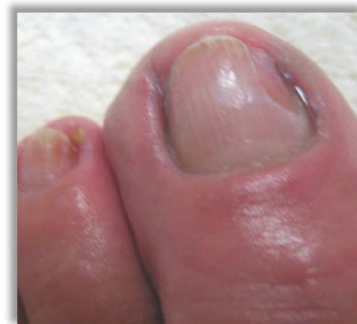17.

Paluch lewej stopy,  
kobieta, 58 lat.

Tineke de Beer, Podolog,  
Nieuwegein / Holandia



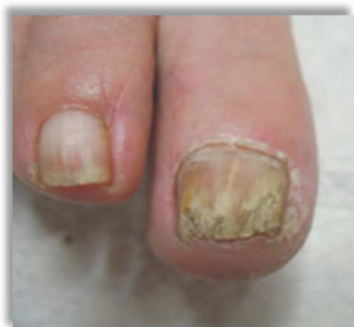Początek terapii



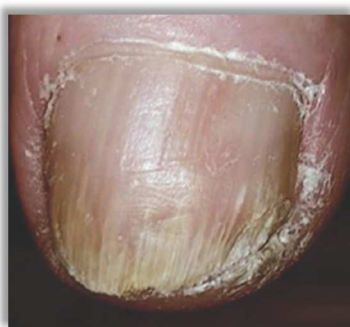Po 3 miesiącach terapii

---

18.



Początek terapii



Po 5 miesiącach terapii

Paluch prawej stopy,  
kobieta, 67 lat,  
onychomikoza.

Tineke de Beer, Podolog,  
Nieuwegein / Holandia